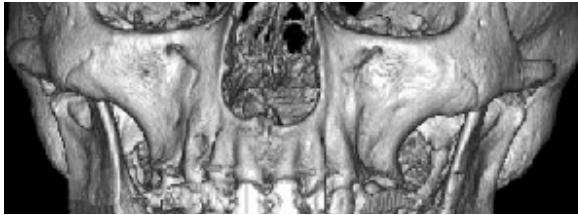


Informationen und Indikationen für die Praxis

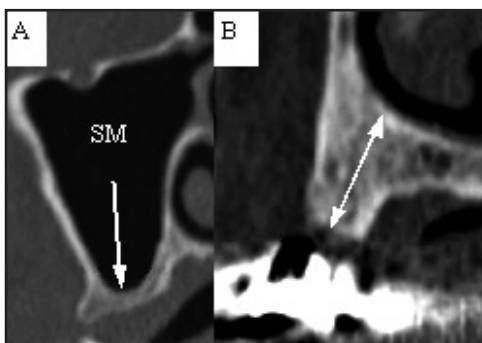
MSCT für die zahnärztliche Planung

Dr. H. Peter Higer, Gießen, und Dr. Volker Krauhausen, Hüttenberg

Zahnimplantate sind künstliche Pfeiler, die zur Verankerung von Zahnersatz, Epithesen und kieferorthopädischen Behandlungsmitteln eingesetzt werden. Die zunehmende Verbreitung von Zahnimplantaten zur Versorgung von teils oder komplett zahnlosen



Kiefernen hat neue Anforderungen an die Planung dieser Eingriffe in chirurgischer als auch prothetischer Hinsicht gestellt (1). Wurden früher Implantate an den Ort des größten Knochenangebots gesetzt und somit oft die Ästhetik vernachlässigt, kann man heute mit Hilfe der CT-Planung Implantate an Orte bester Ästhetik und Statik setzen sowie ggf. durch Knochenaufbau die lokale



A) Nicht ausreichender, B) ausreichender Alveolarkamm für Implantate im Oberkiefer (Pfeile). SM = S. maxillaris

Situation verbessern. Bei optimaler Planung ist minimal invasives Arbeiten möglich, da man genau weiß, wie und wo das Implantat zu sitzen hat.

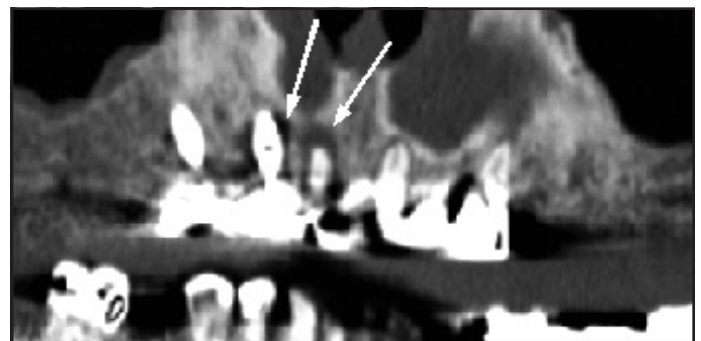
Ziel ist die optimale Verankerung des Implantats und

bestmögliche Ästhetik. Dabei ist eine Tangierung problematischer, angrenzender anatomischer Strukturen wie Canalis mandibularis und Nebenhöhlen zu meiden. Dies erfordert eine genaue Kenntnis der knöchernen Situation und eine exakte Planung.

MSCT besser als Panoramaaufnahme

In der Planung gibt es zwei anerkannte Instrumente, die Panoramaaufnahme und die Computertomographie (CT). Letztere wurde in den letzten Jahren um die Multislice-CT (MSCT) erweitert. Mit der MSCT sind Submillimeterschnitte bei Messzeiten von <10 Sekunden realisierbar. Per 2D- und 3D-Rekonstruktionen kann man im Nachhinein sehr differenziert den Kieferknochen darstellen. Spezielle Dental-Software kann in der relevanten Region mit achsengerechten Schnitten die Dicke des Alveolarkamms, die Entfernung zum Canalis mandibula-

ris und den nutzbaren Raum bis zur Kieferhöhle darstellen. In der geometrischen Genauigkeit ist die CT der Panoramaaufnahme weit überlegen (2). Zwar ist die Strahlenexposition höher als bei einer Panoramaaufnahme, dies wird aber durch die Planungssicherheit weit aufgewogen. Beim höheren Alter der meisten Patienten und der Einmaligkeit der Untersuchung ist die zusätzliche Dosis von 1-1,5 mSv, gemessen an der durchschnittlichen Jahresdosis der deutschen Bevölkerung von 4 mSv, tolerabel.



Gelockerte Implantate im Oberkiefer mit osteolytischem Randsaum. Aufhärtungsartefakte durch Zahnmetall.

In kritischen Fällen, bei denen eine maximale Implantattiefe und ästhetisches Ergebnis gefordert sind, ist die MSCT daher das Planungsmittel der Wahl (3, 4).

Fragen zum Thema?
Telefon: 0641 - 9719941

Indikationen für Implantate

- Extreme Kieferatrophie
- Defekte durch Trauma oder nach Tumorresektion
- Zahnloser Kiefer
- Freundsituation
- Schalllücke
- Kieferorthopädische Behandlung
- Psychosoziale Umstände

Literatur:

- 1) DGZMK: Dtsch Zahnärztl Z. 2005;60: 915-6
- 2) Loubele M e.a.: Oral Surg Oral Med Oral Pathol Oral Radiol Endod.. 2006;102(2):225-34
- 3) Reddy MS e.a.: Clin Oral Implants Res. 1994;5(4): 229-38
- 4) Jacobs R e.a.: Dentomaxillofac Radiol. 1999;28(2):105-11